Ueber Sehnervenatrophie bei Turmschädel.

Inaugural-Dissertation

zur

Erlangung der Doktorwürde

in der

gesamten Medizin

verfasst und einer

Hohen medizinischen Fakultät

der

Kgl. Bayer. Ludwig-Maximilians-Universität zu München

vorgelegt von

Franz Bullinger,
Medizinalpraktikant aus Elchingen.

München 1907.
Kgl. Hof- und Universitäts-Buchdruckerei von Dr. C. Wolf & Sohn.

Ueber Sehnervenatrophie bei Turmschädel.

Inaugural-Dissertation

zur

Erlangung der Doktorwürde

in der

gesamten Medizin

verfasst und einer

Hohen medizinischen Fakultät

der

Kgl. Bayer. Ludwig-Maximilians-Universität zu München

ACAD.
LUDD.BAT.
BIBL.

vorgelegt von

Franz Bullinger,
Medizinalpraktikant aus Elchingen.

München 1907.
Kgl. Hof- und Universitäts-Buchdruckerei von Dr. C. Wolf & Sohn.

Gedruckt mit Genehmigung der medizinischen Fakultät
der Universität München.

Referent: Herr Prof. Dr. O. Eversbusch.

Gewidmet meinem Onkel

Hochw. Herrn Domkapitular

Jos. von Eisenbarth

in Rottenburg a. N.

Digitized by the Internet Archive
in 2026

https://archive.org/details/IA41552325_0155

Am 3. Oktober 1906 wurde das 5jährige Ziegelarbeiterskind Katharina Wagner auf der Kgl. Universitäts-Kinderklinik wegen einer schweren Sehstörung vorgestellt und aufgenommen. Die Anamnese ergab folgendes: Patientin ist das fünfte legitime Kind gesunder Eltern. Von den vier älteren Geschwistern sind drei gesund, eines soll im Alter von vier Monaten an „Wasserbruch" verstorben sein. Unter allen Blutsverwandten des Kindes befinden sich nach Angabe der Mutter keine Augen- oder Nervenleidenden. Die Geburt der Patientin ist leicht und rechtzeitig verlaufen. Gleich nach derselben sei eine weiche seitliche Ausbiegung am Schädel bemerkt worden. Die Angabe, dass diese schon bei der Geburt bestehende Ausbiegung mit der noch jetzt vorhandenen Misstaltung des Schädels (s. unten) unmittelbar zusammenhänge, kann nicht mit voller Sicherheit gemacht werden, derart, dass immerin möglicherweise auch nur eine Schädelgeschwulst (Caput succedaneum) vorgelegen haben kann. Patientin wurde durch 15 Monate an der Mutterbrust ernährt und erhielt von dieser Zeit ab gemischte Nahrung. Bis vor einem Jahre soll sich das Kind in körperlicher und geistiger Hinsicht sehr günstig entwickelt haben. Es hat früh gezahnt und konnte mit zwölf Monaten schon laufen. Das Kind verblieb bis zur Aufnahme in der Pflege der Mutter unter nicht ungünstigen Wohnungs- und Aufenthaltsbedingungen am Lande. Noch im Vorjahre hat sich Patientin so geschickt und verständig erwiesen, dass sie bereits zu kleineren Verrichtungen im Haushalte verwendbar wurde. Im September 1906 erkrankte die

Patientin zum erstenmal und zwar klagte sie 3—4 Tage über Kopfschmerzen; sie konnte jedoch ausser Bett bleiben und zeigte sich ziemlich frisch und munter. Es trat gleichzeitig

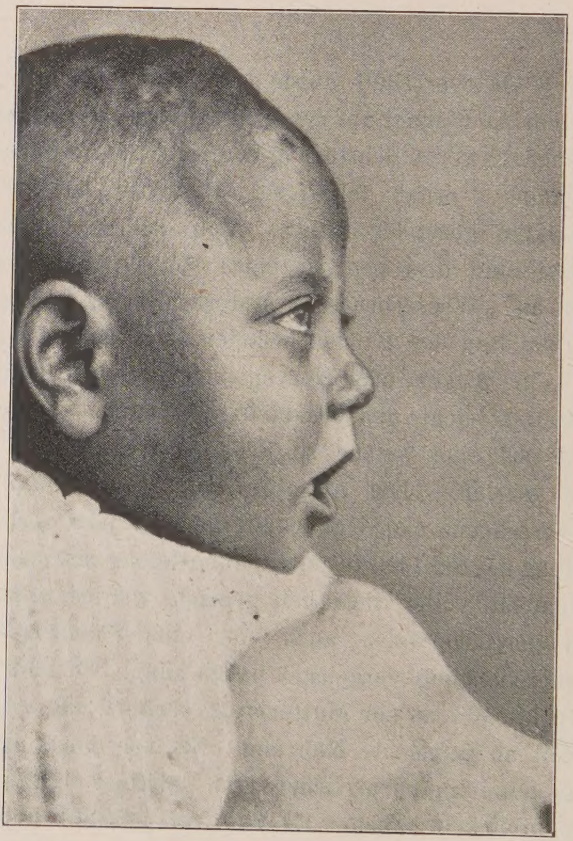

Kathi Wagner, 5 Jahre, 1906/358. Pyrgocephalus mit Amaurose.

eine Rötung der Sklera am rechten Auge ein, die etwa vier Wochen lang anhielt. Gegen Ende dieser Periode ereignete sich nun folgendes: Die Mutter ging mit dem Kinde eines Tages in den Wald um Beeren zu pflücken, wobei sich das

Kind anfangs ganz anstellig benahm, plötzlich aber sagte, es könne nun keine Beeren mehr finden, weil es nichts mehr sehe. Das Kind musste auf dem Heimwege an der Hand

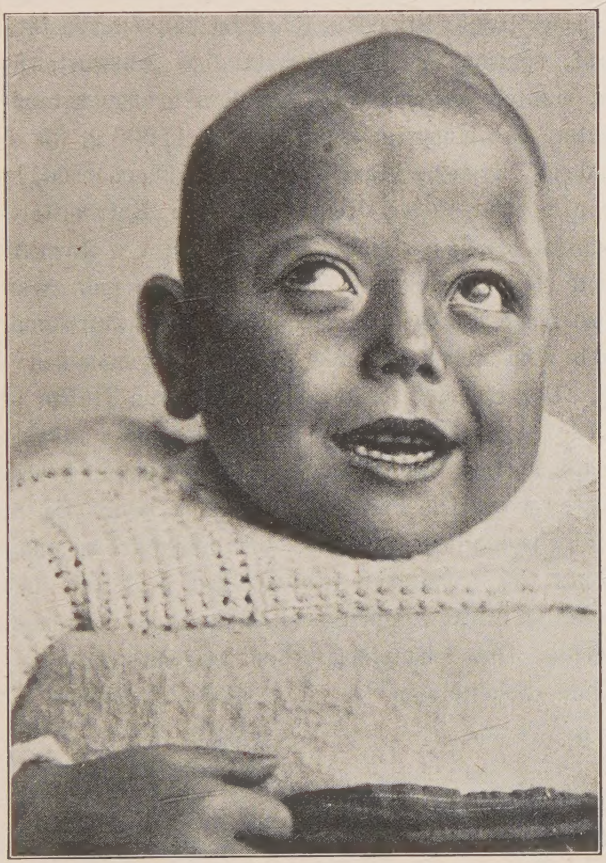

Kathi Wagner, 5 Jahre, 1906/358. Pyrgocephalus mit Amaurose.

geführt werden. Die Eltern dachten jedoch dazumal noch nicht an eine Erblindung oder ernste Erblindungsgefahr. Erst als sich nach einiger Zeit herausstellte, dass Patientin auf den Tisch gelegte Gegenstände nicht erkennt und nicht findet,

wandten sie dem Zustande ihre Aufmerksamkeit zu. In jeder anderen Hinsicht, insbesonders in Bezug auf die vegetativen Funktionen soll sich das Kind wie ein gesundes verhalten.

Status praesens: Das Kind ist vollkommen intelligent, hört gut, spricht und gibt verständige Antworten; es ist lebhaft, munter, aufmerksam. Der Ernährungszustand ist ein sehr guter, das Körpergewicht beträgt 17 500 g, die Körperlänge 96 cm. Ersteres Mass ist also eher übernormal, letzteres ungefähr normal. Der Rumpf und die Extremitäten sind wohlgeformt, es finden sich keine Zeichen von Rachitis. Abweichend von der Norm ist die Schädelform und zwar bietet sich dem Auge die Schädelmissbildung noch auffallender dar, als nach dem nebenstehenden Aufriss angenommen werden könnte. Der Schädel steigt in der hinteren Hälfte steil an, die Stirne ist flach, fliegend. Beiderseits, noch stärker links als rechts, springt die Wölbung des Scheitelbeines nach oben und aussen vor. Die Pfeilnaht prominiert wallartig um etwa 1 cm, fühlt sich ausserordentlich derb und hart an und scheint beiderseits von förmlichen Rinnenzügen begleitet. Auch die Kranznaht ist etwas vorspringend, namentlich in ihrem obersten Abschnitte. Die Schädelmasse sind folgende:

Kinn—Scheitelbein . . .	links	22,5 cm
„ „	Mitte	21,9 „
„ „	rechts	21 „
bitemporaler Durchmesser . . .		10 „
biparietaler „ . . .		13 „
Schädelumfang horizontal über den Ohren		47 „ (normal 52)
Schädelumfang Kinn—Scheitel—Kinn vor den Ohren		59,5 „

Die beiden Augäpfel wölben sich stark aus der Augenhöhle hervor.

In der Ruhe besteht fast fortwährend horizontaler Nystagmus und häufig divergierender Strabismus. Patientin vermag nicht zu fixieren; wenn sie über Aufforderung nach der Seite, nach oben oder unten blickte, so erfolgt dies in entsprechender Weise und unter leidlicher Koordination der Bulbi. In der Mitte der rechten Hornhaut sitzt ein winziger Narbenfleck.

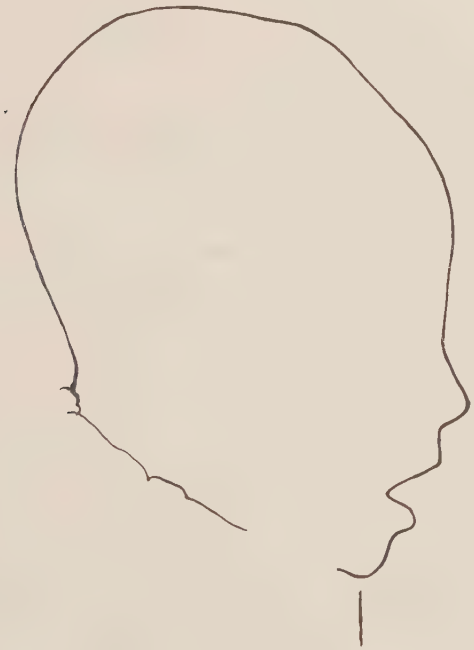

Die linke Pupille ist etwas weiter als die rechte, letztere kaum mittelweit. Die Pupillenreaktion auf Lichteinfall, wie jene auf Konvergenz, ist unsicher, jedenfalls sehr gering.

Der Augenspiegel ergibt folgendes:

Optici beiderseits marmorweiss, atrophisch. Konturen etwas unregelmässig, nächste Umgebung noch etwas ödematös. Venen verbreitert und geschlängelt, Arterien sehr dünn.

Die Patientin ist beiderseits vollkommen blind. Sie vermag nur dann anzugeben, von welcher Seite das Fensterlicht eindringt, wenn sie sich durch andere Sinne in einem Raum zu orientieren gelernt hat. Allerdings sind diese übrigen Sinne anscheinend vikariierend ausserordentlich entwickelt, wodurch es der Patientin ermöglicht wird, den Ausfall der Sehfunktion in einer täuschenden Weise zu dissimulieren. Die Patientin erkennt z. B. nach wenigen Tagen fast jeden der zehn Ärzte des Hauses nach blosser Betastung seiner Hand.

Die Prüfung der übrigen Funktionen des Nervensystemes, ferner die Untersuchung der Brust- und Bauchorgane, der Sekrete und Exkrete ergibt (abgesehen von einer beträchtlichen Azetonurie) kaum einen bemerkenswerten, abnormen Befund. Das Milchgebiss ist komplett, teilweise kariös; es besteht Landkartenzunge. Die Rachenmandel ist deutlich vergrössert.

Die Beobachtung der Patientin während des fünfwöchentlichen Spitalsaufenthaltes, hat keinerlei Änderung in ihrem Zustande oder Befinden erkennen lassen.

Nach dem Gesagten handelt es sich in unserem Falle um eine Trias von Erscheinungen, deren Zusammengehörigkeit nach den in der Literatur vorliegenden Angaben ausser Zweifel steht: Turmschädel, Exophthalmus und schwere Sehstörung infolge beiderseitiger Atrophie des Sehnerves.

Als erster scheint auf den Zusammenhang dieser drei Dinge von Gräfe im Jahre 1866 aufmerksam geworden zu sein; seither wurden einschlägige Beobachtungen wiederholt von verschiedenen Autoren gemacht. Ich habe mich bemüht, das auf das Kindesalter bezügliche Material möglichst vollständig zu sammeln; dasselbe ist in Tabelle I wiedergegeben.

Wenn wir den von uns beobachteten Fall mit den hier referierten in Vergleich setzen, so erscheint er durch folgendes bemerkenswert:

1. Durch die ungewöhnliche Schwere der Sehstörung, nämlich die komplette beiderseitige Amaurose,
2. durch den anscheinend ganz plötzlichen Beginn der Erkrankung,
3. durch das Vorkommen des Leidens beim weiblichen Geschlecht.

Wie nämlich aus unserer Zusammenstellung hervorgeht, gehört die überwiegende Mehrzahl dem männlichen Geschlechte an. Ich konnte überhaupt nur drei Beobachtungen, Mädchen betreffend, in der Literatur auffinden.

Wenn einmal die Tatsache von dem gesetzmässig wiederkehrenden Zusammentreffen der drei erwähnten Zeichen an ein und demselben Individuum feststeht, so drängt sich die Frage auf, welches der kausale Zusammenhang zwischen diesen Dingen sein mag. Diesbezüglich steht noch nichts fest. Es wurden vielmehr von verschiedener Seite verschiedene Ansichten über die Genese des gesamten Krankheitsbildes geltend gemacht, worüber hier einige kritische Erörterungen folgen sollen.

Allen Hypothesen gemeinsam ist die Annahme, dass der primäre Schaden im Skelett zu suchen ist, indem es sich entweder um eine prämature Synostose der Schädelnähte, oder aber um eine Verdickung der Knochenmasse infolge präzipitierten Wachstums oder gesteigerter Nutritionsvorgänge handelt, wie bei der Ossifikationshyperämie und physiologischen Ostitis im Sinne Virchows. Die indirekte oder direkte Folgeerscheinung ist nach allgemein geteilter Auffassung die Sehnervenatrophie, die in 40 der beschriebenen Fälle zweifellos eine neuritische, bezw. postneuritische war; nur in zwei Fällen schien es sich um eine primäre Atrophie zu handeln.

Das eigentliche Rätsel der Pathogenese liegt in den Vorgängen, welche die Krankheitserscheinungen am wachsenden Knochen und die Neuritis optica miteinander verknüpfen. Die bisher diskutierten Möglichkeiten sind namentlich folgende:

1. Eine universelle intrakranielle Drucksteigerung.

Hiefür würden insbesonders Deformationen sprechen, die in manchen Fällen an der Hirnbasis gefunden wurden und welche neuerdings auch am Lebenden durch Röntgenuntersuchungen wahrscheinlich gemacht werden konnten. Die Drucksteigerung ist möglicherweise auf einen den Knochenprozess begleitenden, koordinierten Hydrocephalus externus chronicus zurückzuführen. Bemerkenswert ist hiebei, dass, falls diese Annahme zuträfe, in den ersten Entwicklungsstadien des Prozesses möglicherweise durch systematische Lumbalpunktion und Entleerung von Cerebrospinalflüsssigkeit dem folgenschweren Übel vorgebeugt werden könnte.

2. Ein pachy- oder leptomeningitischer Prozess.

Wenn ein solcher im Spiele wäre, so könnte wohl die Miterkrankung anderer Hirnnerven in ihrem basalen Verlaufe, wie sie gelegentlich angetroffen wird, eine plausible Erklärung finden, doch ist es nicht wohl anzunehmen, dass meningitische Erkrankungen jenen Fällen zu Grunde liegen, in denen wie bei unserem, der Beginn des Leidens genau beobachtet wurde und durchaus nicht von schweren Hirnreiz- und Hirndruckzeichen begleitet war.

3. Eine Verengerung am Foramen opticum,

durch welche der Nerv komprimiert und atrophiert würde; betreffs dieses Punktes ist allerdings auch die Möglichkeit zu erwägen, dass die Verengerung des Foramens ihrerseits eine Folge vorausgegangener Sehnervenatrophie sei.

Was die tatsächlichen Befunde hierüber betrifft, so beobachtete Michel und Manz an je einem frischen Turmschädel, Ponfick an einem Spitzschädel eine Verengerung des Foramens an nicht maceriertem Präparate. Hingegen konnten Weiss und Brugger, Vortisch und Enslin an zusammen elf macerierten Turmschädeln eine Verengerung des Foramen opticum durch Messung nicht feststellen. Diese scheinbar widersprechenden Befunde lassen zwei Deutungen zu; entweder hat bei den Individuen, deren Foramen opticum gehörige Weite aufwiesen, trotz der Turmschädeldeformität eine Sehnervenatrophie und Sehstörung überhaupt nicht bestanden, (Turmschädel werden auch mit oder ohne Exophthalmus bei Normalsichtigen angetroffen) oder aber es betrifft die Verengerung, welche den Nerven stranguliert, nicht den Knochenrand, sondern die überziehenden Weichteile; endlich scheint es erwägenswert, dass nach den bisher gebräuchlichen Messungsmethoden eine hinreichend exakte Erhebung der absoluten Masse am Foramen opticum und ein zuverlässiger Vergleich zwischen pathologischen und normalen Schädeln nicht wohl durchführbar ist. Die direkte Zirkelmessung kann vollkommen befriedigende Resultate bei der Kleinheit der Verhältnisse und der Tiefe des Foramens nicht ergeben. Auch die Methode, welche von Enslin angewandt wurde (Herstellung eines Abgusses) leistet nach Angabe des Autors selbst nicht Genügendes.

Wir haben daher versucht, auf einem bisher nicht angewandten Wege die Lumina der Sehnervenlöcher an macerierten Schädeln zu bestimmen und zwar durch Messung der Zeit, welche verstreicht, bis eine bestimmte Menge feinsten Sandes unter bestimmten, konstanten Verhältnissen das Loch passiert hat.

Diese „Sanduhrmethode“ wurde in folgender Weise angewandt:

Die Fissurae orbitales superiores et inferiores an macerierten Schädeln wurden mittels Plastelin verstopft, hierauf ein Papiertrichter so auf das Foramen opticum gesetzt, dass seine Achse und die des Foramen opticum eine Gerade bildeten. Die untere Öffnung des Papiertrichters wurde mittels eines eingeführten Bougies verschlossen gehalten. Hierauf wurden 50 g feinstkörnigen, filtrierten Streusandes in den Trichter geschüttet und nun auf das Kommando des die Sekundenzahl Kontrollierenden das Bougie entfernt und in dem Moment, in dem aller Sand durchrieselt war, die Sekundenzahl abgelesen.

Kontrollversuche mit mehrmaliger Durchrieselung an einem und demselben Foramen ergaben nur wenig voneinander abweichende Werte (1—2 Sekunden). Die Bestimmung wurde an normalen Schädeln (Erwachsenen) vorgenommen und ergaben im Durchschnitte eine Dauer von 25 Sekunden für die Durchrieselung des erwähnten Sandes (s. Tabelle II).

Ferner wurden in gleicher Weise Schädel bearbeitet, die als typische Turmschädel bezeichnet waren,[1]) oder aber eine dem Turmschädel ähnliche Deformität aufwiesen (s. Tabelle III).

Die Durchschnittsdauer der Durchrieselung am pathologischen Schädel beträgt für die angegebene Menge Sandes 25,7 Sekunden. Unter diesen pathologischen Schädeln kommen zwar Zeitwerte vor, welche bei normalen Schädeln von uns nicht angetroffen wurden (29—36 Sekunden), also anscheinend unter normale Lumina des Foramen opticum, doch muss gesagt werden, dass gerade die typischen Turmschädel Nr. 73, 74, 76 keine abnorm höhere Durchlaufszeit oder, mit anderen Worten, keine abnorm engen Foramina erkennen liessen.

---

[1]) Ich verdanke die Erlaubnis, die Messungen an den reichen Schädelsammlungen des anatomischen Institutes zu München ausführen zu dürfen, der besonderen Liebenswürdigkeit des Herrn Medizinalrat Professor Dr. Rückert, wofür ihm auch an dieser Stelle ergebenster Dank ausgesprochen sei.

Es bleibt noch zu erwägen, dass eine Verengerung des Sehnervenloches in nur einem Durchmesser sehr wohl eine Strangulation des Sehnerven mit sich bringen könnte, ohne dass sich das gesamte Lumen der Öffnung nach unserem Verfahren als abnorm gering zu erkennen geben würde.

Leider war es uns nicht möglich in Erfahrung zu bringen, ob die Träger der von uns gemessenen Turmschädel eine Sehstörung aufgewiesen haben und konnten anderseits keine Untersuchungen an den Schädeln von Individuen ausführen, bei denen die besagte Trias am Leben bestanden hat. Daher muss es uns versagt bleiben, die hier diskutierte Frage zur Entscheidung zu bringen, doch hoffen wir dieser Entscheidung durch Bekanntgabe unserer bewährten Technik Vorschub geleistet zu haben.

Zum Schlusse habe ich die angenehme Pflicht, Herrn Professor Dr. Eversbusch, Direktor der Kgl. Augenklinik, für die freundliche Übernahme des Referates und Herrn Professor Dr. Pfaundler, Direktor der Kgl. Universitätskinderklinik, für die bereitwillige Überlassung des Falles und für die liebenswürdige und rege Förderung während der Ausführung dieser Arbeit auch an dieser Stelle meinen ergebensten Dank zu sagen.

Literatur.

Enslin, „Die Augenveränderung beim Turmschädel, besonders die Sehnervenerkrankung.“ Archiv für Ophthalmologie. Bd. LVIII. 1904.

Weiss und Brugger, „Zur Kasuistik der Sehnervenleiden bei Turmschädeln.“ Archiv für Augenheilkunde. Bd. 38. 1896.

Oberwarth, „Über Turmschädel.“ Archiv für Kinderheilkunde. Bd. 42. 1905.

Velhagen, „Über Turmschädel und Sehnervenatrophie.“ Münchener med. Wochenschrift 1904. Nr. 31.

Tabelle I.

Verzeichnis

der bis jetzt in der Literatur bekannten Fälle von Schädeldeformitäten mit Sehnerven-Atrophie (Stauungspapille) und ev. mit Exophthalmus, betreffend Patienten unter 15 Jahren.

Name des Autors	Alter und Geschlecht	Schädelform	Beginn der Funktionsstörung	Grad der Funktionsstörung
1. v. Graefe 1866	8 Jahre alt. Knabe	Schädel auffallend hoch, im Sagittaldurchmesser länger, im Transversaldurchmesser schmäler		S. = 0 später 5/5
2. v. Michel 1873	15 Jahre alt. Knabe	Stark anormale asymmetrische Kopfform, die im wesentlichen den Charakter des Turmschädels trägt. Alle Nähte (ausser der Sut. squamsphen. und sphenofront.) vollständig durch Verwachsung verschwunden. Masse am macerierten Schädel: Kopflänge 180,25 mm, Kopfhöhe 130 mm, Kopfbreite 140 mm, Stirnbreite 110 mm, Kopfumfang 450 mm	Von frühester Jugend sehr starke Sehschwäche (Augen meist geschlossen, beim Öffnen der Ausdruck des amorotischen Blickes)	
3. Schüller 1881	7 Jahre alt. Knabe	Turmschädel		
4. Schüller 1881	9 Jahre alt. Knabe	Turmschädel (Orbitae kurz)		R.S. = 15/20 L.S. = 0

Gesichtsfeld	Refraktion	Augenspiegelbefund	Exophthalmos	Divergenz	Nystagmus	Pupillenreaktion
		Doppelseitige Neuroretinitis, Papillen nambaft geschwellt, jedoch ohne steilen Abfall, deren Substanz diffus getrübt, von schmutzig-graulichem Aussehen. Trübung u. Schwellung setzt sich auf die Netzhaut fort. Venen stark geschlängelt, überfüllt. Arterien äusserst schmal				Pupille ad maximum erweitert, keine Lichtreaktion
	Hypero-, pisch 1/24	Im Rückgang begriffene Erscheinungen einer typischen und hochgradigen Stauungspapille, zuletzt die Zeichen einer vollständigen Atrophie der Papillen, beide Opak weiss, deutlich noch etwas prominent, Arterien sehr schmal, Venen stark, breit und geschlängelt Später: Beiderseits Keratitis parenchymatosa	Bulbi ziemlich prominent	Bewegung frei		Pupillen weit, reagieren nicht auf Lichteinfall, jede quantitative Lichtempfindung erloschen
R. Geringe Gesichtsfeldbeschränkung. S. 15/20. L. Handbewegungen exzentrisch		Papille beiderseits grünlichweiss				
Hochgradige konzentrische Gesichtsfeldbeschränkung		Papille rechts: blass; links: weiss	Augen prominent	Links vorhanden		

Name des Autors	Alter und Geschlecht	Schädelform	Beginn der Funktionsstörung	Grad der Funktionsstörung
5. Hirschberg 1883	5 Jahre alt. Knabe	Schädel wie seitlich zusammengedrückt		S. rechts befriedigend, links gering
		Orbitae kurz		Nach (also mit S. rechts 15 20 links 0
6. Hirschberg 1883	3 Jahre alt. Mädchen	Schädel relativ hoch, knöcherner Vorsprung in der grossen Fontanelle (seit dem 2. Jahr bestehend). Virchow: es dürfte am Stirnbein eine Hyper- oder Synostose bestehen. Sehr auffällig die grosse Auftreibung der Schläfengegend, die rechts etwas stärker ist		Etwas Sehkraft erhalten
7. Hirschberg 1883	15 Jahre alt. Knabe	Kammbildung an der Sagittalnaht. Virchow: Schädel ist brachycephal (Index 80,1), aber nur bei Berücksichtigung der unteren Teile. Wenn man die Tubera parietalia für die Breitenbestimmung wählt, so erhält man Index 74,5. Sagittalis offenbar synostotisch. (Crista zum Stirnbein), dafür unten grosse Kompensation in der Breite (109 mm), so auch die Schläfendistanz. Orbitae kurz		Erblindung links. Amblyopie rechts
8. Hirschberg 1883	4½ Jahre alt. Knabe	Virchow: Der reine Leptocephalus, freilich auch mit etwas unterer Kompensation (Index 73,6), „aber es muss doch eine spezielle meningitische Affektion dabei sein“	Angeblich seit 3 Jahren lichtscheu (folglich mit 1½ Jahr)	

Gesichtsfeld	Refraktion	Augenspiegelbefund	Exophthalmos	Divergenz	Nystagmus	Pupillenreaktion
		Beiderseits regressive Stauungspapille				
9 Jahren 14 Jahren)						
R. hochgradige konzentrische Gesichtsfeldbeschränkung		Opticus grünlich-weiss, nicht ganz scharf begrenzt, auch nicht ganz regelmässig; seine Substanz etwas trübe, Blutgefässe unverändert	Augen prominent (Lidspalten schräg gestellt)	Links vorhanden		
		Atrophia n. opt. ex neuritide. Opticus bläulich-weiss, trübe. Venen erweitert, stark geschlängelt				
		Opticus grünlich-weiss, trübe, leicht atrophisch excaviert. Netzhautgefässe unverändert		Links vorhanden		
		Beiderseits Atrophia n. optic. ex neuritide. Venen stark erweitert, korkzieherartig; in der linken Netzhaut eine dreieckige, alte, grössere Blutung längs der Vena temp. inf. „Nach dem klinischen Befuud konnte eine Meningitis nicht angenommen werden“				

Name des Autors	Alter und Geschlecht	Schädelform	Beginn der Funktionsstörung	Grad der Funktionsstörung
9. Vossius 1884	7 Jahre alt. Knabe	Kopf sehr lang, Höhendurchmesser sehr klein, wie beim Dolichocephalus. Gesicht fast quadratisch, Schädel eher etwas klein, Verwölbung der Gesichtsknochen in beiden Schläfen dicht neben den Augenhöhlen, Stirn sehr niedrig, steigt sehr schräg auf. Glabella sehr breit		R. S. = 0. L. S. Finger in 8^0
10. Stood 1884	4 Monat alt. Knabe	Schädel nach der Geburt ganz in die Länge gezogen; jetzt recht hoch und kurz, die Nähte sind meist verknöchert grosse Fontanelle so klein, dass oben die Fingerkuppe hineingelegt werden kann	Nach $^3/_4$ Jahren ist entschieden Lichtschein vorhanden	
11. Ponfick 1886	13 Jahre alt. Knabe	Steilheit der Stirn verband sich mit einem turmartigen Emporstreben der Scheitelhöhe; unverkennbare Asymmetrie. Keine Rachitis. Foramina optica eng und von einem verdickten und starren Knochenrande umgeben. Zusammenpressung der Opticusscheide. Lymphstauung	Anscheinend blind geboren. (Blindenzögling.) (Gestorben an Meningitis, ausgehend von einem Schleim-Polypen der rechten Nase)	
12. Weiss und Brugger 1894	14 Jahre alt. Knabe	Schädel schmal und sehr hoch. Kammartige Leiste an der grossen Fontanelle. Kopfumfang 498 mm, grösster Längsdurchmesser 177 mm, grösster Querdurchmesser 139 mm, untere Stirnbreite 105 mm, Jochbeinabstand 118 mm, grösste Jochbeinbreite 128 mm, Längen- und Breiten-Index 78 mm	Seit früher Jugend schwachsichtig	R. S. = 3/60. L. S. = 5/60

Gesichtsfeld	Refraktion	Augenspiegelbefund	Exophthalmos	Divergenz	Nystagmus	Pupillenreaktion
	Geringe Hyperopie	Papillen beiderseits grau-grün getrübt. Grenzen verwaschen. Arterien etwas verengt. Venen erweitert, geschlängelt	Augen auffallend weit, nach vorn liegend	Beide Augen divergend		R. Pupille lichtstarr. L. Pupille träge Reaktion
		Beiderseits papillitische Atrophie. Papillen grau mit verwaschenen Grenzen. Venen erweitert		Augen nach oben verdreht, so dass Cornea fast niemals zu sehen war		Pupillenreaktion erhalten
		Allmähliche Atrophie				
Geringe konzentrische Gesichtsfeldeinengung	Emmetropie bis schwache Hyperopie	Papillen beiderseits blass, blaugrau. In der Macula beiderseits weisse Fleckchen. Heller, undeutlich begrenzter Halo um die Papille	Beiderseits vorhanden			Gute Pupillenreaktion

Name des Autors	Alter und Geschlecht	Schädelform	Beginn der Funktionsstörung	Grad der Funktionsstörung
13. u. 14. Oeller 1894	15 Jahre alt. Knaben (Zwillinge)	Ausgesprochene Turmschädel		R. S. = 3/6. L. S. = 3/18. Bei I R. in 18 cm Bei II L. in 13 cm
15. Vortisch 1901	8 Jahre alt. Knabe	Turmschädel, erhebliche Asymmetrie beider Schläfenbeingegenden (rechts abgeflacht gegen links). An der grossen Fontanelle Buckel, Stirn senkrecht abfallend. Grösste Länge 173 mm, grösste Breite 134 mm, grösste Jochbeinbreite 130 mm, Schädelhöhe von Nasenwurzel bis Scheitelhöhe 125 mm, grösster Umfang 490 mm, Orbitalhöhe rechts 33 mm, Orbitalhöhe links 35 mm, Orbitalbreite rechts 35 mm, Orbitalbreite links 37 mm, Index 77,4 mm		
16. Kraus 1902	8 Jahre alt. Knabe	Rechte Gesichtshälfte kleiner als linke. An der Stelle der grossen Fontanelle hühnereigrosse Hervorwölbung. Klinocephalus, früher wohl Hydrocephalus		Finger anscheinend in nächster Nähe erkennber
17. Enslin 1904	5 Jahre alt. Knabe	Turmschädel		R. 6/20. Farben gut erkannt. L. Anscheinend sehr wenig. Keine Farben. (Läuft unsicher beim Verbinden des r. Auges)
18. Enslin 1904	6 Jahre alt. Knabe	Vor drei Jahren auffallend schlechtes Sehen. In letzterer Zeit bes. L. (also vor drei Jahren)		R. Finger in 4 Meter, L. Finger in 1 Meter erkennbar

Gesichtsfeld	Refraktion	Augenspiegelbefund	Exophthalmos	Divergenz	Nystagmus	Pupillenreaktion
Beiderseits normal		Bei beiden Papillen: innerer und oberer Rand der blassen Papille undeutlich begrenzt	Prominenz der Bulbi. „Infolgedes Flachbaues der Orbita“			
R. normal L. = 0		Papille beiderseits weiss mit verwaschenen Grenzen	Prominenz beider Bulbi	Divergenz beim Blick nach oben		Pupillenreaktion auf Licht L. gering, R. gut
		Papillen blass-grau. Arterien etwas dünn. Venen etwas erweitert	Vorhanden. (Augen irren unstet umher.) (Protrusion der Bulbi infolge Knochenwucherung in d. Orbita)	Strabismus. Divergenz abwechselnd		
Konzentrische Einengung?		R. deutliche Stauungspapille (grau-rötliche, geschwellte Papille, ganz unscharfe Grenzen). Venen stark gefüllt. L. neuritische Atrophie	Geringe Prominenz	Links leichte Divergenz	Nicht vorhanden	
L. anscheinend eingeengt. R. vielleicht normal		Beiderseits grünlich-weisse Verfärbung	Starke Prominenz	Leichte Divergenz	Nystag. rotat.	

Name des Autors	Alter und Geschlecht	Schädelform	Beginn der Funktionsstörung	Grad der Funktionsstörung
19. Enslin 1904	6 Jahre alt. Knabe	Kopfform von jeher aufgefallen		R. 6/8. L. 6/12
20. Enslin 1904	14 Jahre alt. Knabe	Turmschädel	Mit 9 Jahren untersucht wegen schlechten Sehens	R. 6/24 mit comb. Glas 6/8. L. 6/24 mit Glas 6/12
21. Enslin 1904	7 Jahre alt. Knabe	Turmschädel. (Soll angebl. am Ende des ersten Lebensjahres auf den Kopf gefallen sein)	Mit 6¼ Jahren schlecht sehend	
22. Enslin 1904	13 Jahre alt. Knabe (Blindenzögling)	Turmschädel	Bis zum 5. Jahre sehend, dann angeblich plötzlich blind geworden	R. Lichtschein gerade zentral. L. Finger in 1½ Meter (Gläser bessern nicht)
23. Enslin 1904	1½ Jahre alt. Mädchen	Turmschädel	Seit kurzem schlechtes Sehen	Anscheinend S. = 0. Ins Auge geworfenes Licht macht keinen Eindruck. Das Kind sieht auch nie nach leuchtenden Gegenständen
24. Oberwarth 1904	2 Jahre alt. Knabe	Stirn sehr hoch, grosse Fontanelle verknöchert, stark erhaben, Coronarnaht prominent		

Gesichtsfeld	Refraktion	Augenspiegelbefund	Exophthalmos	Divergenz	Nystagmus	Pupillenreaktion
Normal	Neben der Papille. 2 D. Hyperopie beiderseits	Beiderseits frische Stauungspapille. Deutliche Prominenz der Sehnervenscheibe. Prozess beiderseits nur auf die Papille beschränkt	Beiderseits deutlicher Exophthalmos. Ohne Beweglichkeitsbeschränkung	Keine Divergenz	Kein Nystag.	
Frei	R. $\frac{+5}{+2{,}5}$ L. $\frac{+3}{+2{,}5}$	Papille grauweiss verfärbt, Grenzen nicht ganz scharf. Venen deutlich geschlängelt. Beiderseits (links mehr) peripapilläre Pigment-Atrophie				
	In Atropin Mydriasis. 4 D. Hyperopie	L. grünlichblaue Sehnervenverfärbung. Venen stark geschlängelt. R. etwa dasselbe Bild	Deutliche Prominenz der Bulbi	Leichte Divergenz	Ununterbrochener Nystag. horizontal	
L. um 20° von allen Seiten eingeengt. R. vollständige Einengung bis auf Lichtscheinwahrnehmung in der Mitte	$\frac{+1{,}5}{+5}$	Beiderseits Opticus-Atrophie. R. Papille ziemlich weiss, L. von grünlicher Farbe, verwaschene Grenzen. Leicht Chorioideal-Atrophie nach unten. (Nicht eigentlich Conus)	Keine Prominenz	R. Auge divergenz	Kein Nystag.	Pupillenreaktion auf Lichteinfall L. gut, R. vorhanden bei genauer zentraler Beleuchtung
		Beiderseits Stauungspapille in Übergang zur Atrophie (schmutzig-graue prominente Papillé mit stark verwachsenen Grenzen, einige Blutungen)				Pupillarreaktion auf Lichteinfall vorhanden
		Neuritis Optic. utriusque leichten Grades. Papillenfarbe fast normal, Grenzen verschwommen, zarte Trübungen längs der Gefässe am Papillarrand	Vorhanden			

Name des Autors	Alter und Geschlecht	Schädelform	Beginn der Funktionsstörung	Grad der Funktionsstörung
25. Oberwarth 1904	Mädchen	Stirn hoch, Scheitelbein seitlich, besonders rechts tief eingedrückt		
26. Oberwarth 1904	4 Jahre alt. Knabe	Stirn hoch und steil	Immer schlecht sehend	Fast blind
27. Oberwarth 1904	8½ Jahre alt. Knabe	Stirn hoch und steil		Sehschärfe gut
28. Oberwarth 1904	9 Jahre alt. Mädchen	Gegend der Pfeilnaht stark erhaben, seitwärts stark abfallend		Sehschärfe gut
29. Oberwarth 1904	9 Jahre 11 Monat alt. Knabe	Gegend der grossen Fontanelle sehr prominent, Stirn hoch und steil		Sieht sehr gut
30. Oberwarth 1904	10 Jahre alt. Knabe	Stirn sehr steil. Sagittalnaht kammartig hervorragend; vor der Koronalnaht Stirnbein stufenarttg abfallend. Supra-Orbitalgegend zurücktretend	Von jeher schlecht sehend	
31. Oberwarth 1904	15 Jahre alt. Knabe	Spitze Kopfform; Stirn hoch, nach hinten und besonders seitlich steil abfallend. Schädelmasse: Ohrhöhe 13 cm, grösste Breite 15,1 cm, grösste Länge 18,4 cm	Mit 3 Jahren erblindet innerhalb 2—3 Wochen	Völlige Amaurose

Gesichtsfeld	Refraktion	Augenspiegelbefund	Exophthalmos	Divergenz	Nystagmus	Pupillenreaktion
		R. Exzessive Stauungspapille. L. angeborene, schwarze Flecken der Chorioidea				
		Atrophie n. opt. utriusque	Beiderseits vorhanden			
		Augenhintergrund normal	Geringe Spur von Exophthalmus			
Normal		R. markhaltige Nervenfasern, beiderseits Papillengrenzen unscharf, Farbe sehr blass. Atrophia n. Opt. utriusque ex neuritide	Beiderseits vorhanden			
	Hypermetropie. Astigmatismus	Normal	Vorhanden			
		Atrophia n. Opt. utriusque e neuritide. Papillen gräulichblass mit unscharfen Rändern. Gefässe eng	Links stärker als rechts			Zweifelhaft

Name des Autors	Alter und Geschlecht	Schädelform	Beginn der Funktionsstörung	Grad der Funktionsstörung
32. Velhagen 1904	6 Jahre alt. Mädchen	Turmschädel	Seit einigen Wochen erheblicher Verlust der Sehkraft	R.: Auf 1/4 Meter werden Handbewegungen noch erkannt, L. nicht mehr, total amaurotisch
		Nach 7 Wochen		
				Auf dem r. Auge besser; zurückgegangen auf 1/10 Sehschärfe
				Nach
				Sehschärfe R. weit besser
33. Verfasser 1906	5 Jahre alt. Mädchen	Pyrgocephalus. Stirn steil ansteigend, setzt sich ohne scharfe Knickung in das Schädeldach fort und erreicht im l. Schädelbein die stärkste Ausladung. Dadurch sieht der Schädel wie von l. oben her schräg-breit gedrückt aus mit weiter Ausladung nach hinten in der l. Scheitelkuppe. Die Pfeilnaht springt wellartig, hart, knöchern vor, so dass neben, besonders rechts, förmliche Rinnen gebildet erscheinen. Auch die Kranznaht tritt etwas hervor, besonders oben. Durchmesser: Kinn-Scheitelbein links 22 1/2 cm, Mitte 21,9 cm, rechts 21 cm, bitem poraler 10 cm, bitem parietaler 13 1/2 cm. Schädelumfang: horizontal über den Ohren 47 cm, Kinn-Scheitel-Kinn (vor den Ohren) 59 1/2 cm	Mit dem 4. Lebensjahre bestand eine Rötung des Weissen am rechten Auge von 4 Wochen Dauer, dann plötzliche Erblindung	Amaurose

Gesichtsfeld	Refraktion	Augenspiegelbefund	Exophthalmos	Divergenz	Nystagmus	Pupillenreaktion
		Beiderseits eine kolossale Stauungspapille mit 11—12 D. Niveaudifferenz	Beiderseits hochgradig			R. Pupille reagiert noch etwas auf Lichteinfall, L. Pupille nicht mehr
		Nach 10 Wochen				
		Vollständige Entfärbung der Papillen und Rückbildung der Anschwellungen	R. fast verschwunden			
7 Monaten						
	Emmetropie	Bläulich-weisse Entfärbung der Papillen mit Pigmentunregelmässigkeiten in der Umgebung. Ziemlich starke Schlängelung der Netzhautarterien. Atrophia n. Opt. e neuritide	Beiderseits gänzlich zurückgegangen			
		Optici marmorweiss, atrophisch. Konturen etwas ungelmässig, nächste Umgebung etwas ödematös. Venen verbreitet, geschlängelt. Arterien sehr dünn. Das Ganze macht den Eindruck einer in Rückbildung begriffenen Stauungspapille. Atrophia n. Opt. utriusque	Beiderseits beträchtlich vorhanden	Keine	In der Ruhe vorhanden	So gut wie fehlend. L. Pupille etwas weiter als R.

Tabelle II.

Messung der Foramina optica mittels durchlaufenden Sandes an neun normalen Schädeln aus dem anatomischen Institut zu München.

Schädelnummer	Schädelgewicht	Durchlaufsdauer von 50 g Sand
66	500 g	L. 26 Sek. R. 23 Sek.
77	650 g	L. 28 Sek. R. 25 Sek.
X	625 g	L. 20 Sek. R. 28 Sek.
187	860 g	L. 20 Sek. R. 26 Sek.
309	750 g	L. 28 Sek. R. 34 Sek.(?)
318	610 g	L. 20 Sek. R. 22 Sek.
319	570 g	L. 28 Sek. R. 27 Sek.
320	560 g	L. 24 Sek. R. 20 Sek.
321	600 g	L. 27 Sek. R. 27 Sek.

Tabelle III.

Beschreibung und Untersuchung

der Foramina optica mittels durchlaufenden Sandes an neun deformierten Schädeln aus dem anatomischen Institute zu München.

Nummer der Schädel	Form der Schädel	Gewicht der Schädel ohne Unterkiefer	Form der Orbita im ganzen
1. 46	Dolicho-cephalus. Stirn hoch, dann steil ansteigend, dann steil ansteigend bis zur Kreuzung der sut. coron. cum sut. sagittale. Sut. sagittalis kammartig vorspringend über das ganze Schädeldach hin	720 g	Tief
2. 73	Stirn hoch, steil ansteigend; Arcus superciliares stark vorspringend, rechtes Scheitelbein sacht an der sut. sagittalis stark kammartig vorspringend; typischer Turmschädel	740 g	Verkürzt
3. 74 Turmschädel. Schädelinhalt trocken; Gehirn 1465 g. 19 Jahre 1865	Stirne steil ansteigend, das ganze Schädeldach in der sut. sagittalis cum sut. coron. zugespitzt. Beide Scheitelbeine nach hinten stark abgeflacht	480 g	Kurz; stark ausgehöhlt
4. 76 Typischer Turmschädel	Stirn steil ansteigend, sämtliche Nähte verknöchert; in Vereinigung des Stirnbeins mit den Scheitelbeinen die höchste kammartig quere Prominenz des Schädels; nach hinten beide Scheitelbeine stark abgeflacht	590 g	Kurz; stark ausgehöhlt besonders nach unten
5. 78 Dolichocephalischer Schädel eines Mädchens	Stirn sehr steil. Sut. sagittalis total verknöchert, kammartig vorspringend über die ganze Länge des Schädeldaches hin	670 g	Tief; laterale Wand stark ausgebuchtet

Stellung und Dicke der Orbitawände	Richtung des Orbitalkanals	Form der äusseren Mündung des Opticuskanals	Dauer des Durchlaufes von 50 g Sand durch das Foramen opticum
Konisch; die beiden Seitenwände der Orbita springen etwas in die Höhle vor, besonders die laterale Seite in der Gegend des Foramen opticum. Wände ziemlich dick, besonders die lateralen beiderseits	Eher sagittal als schräg	Längs-oval	L. 23 Sek. R. 23 Sek.
Nasale Wand zeigt verschiedene pergamentartige dünne Knochenstellen; die übrigen Wände ziemlich dick und konisch	Schräg	Längs-oval bis rundlich	R. 23 Sek. L. 23 Sek.
Konisch; die untere Orbitalwand springt gegen das Foramen opticum zu stark hervor, die obere, untere und innere Orbitalwand zeigt verschiedene pergamentartig dünne Knochenstellen	Schräg	Rund	L. 27 Sek. R. 24 Sek.
Konisch; mediale und untere Wand sehr dünn; laterale Wand zeigt einige dünne Knochenstellen	Schräg; links schräger als rechts	Rechts deutlich längs oval. Links rundlich	L. 18 Sek. R. 24 Sek.
Konisch; die laterale Wand springt am Foramen opticum stark hervor (rechterseits); unteres Orbitaldach sehr dünn, die beiden oberen zeigen pergamentartig dünne Knochenstellen	Mehr sagittal als schräg	Beiderseits rund bis quer-oval	R. 25 Sek. L. 25 Sek.

Nummer der Schädel	Form der Schädel	Gewicht der Schädel ohne Unterkiefer	Form der Orbita im ganzen
6. 125	Stirn hoch, etwas steil sut. sagittalis zwischen den Ossa parietalia kammartig vorspringend, besonders auf das rechte Scheitelbein übergreifend	470 g	Flach und etwas verkürzt
7. 126 Schädel einer 16jähr. Person	Stirn steil; von der Tubera frontalia bis zur Kreuzung der sut. sagittalis, cum sut. coron. flach ansteigend, an der Vereinigung des linken Scheitelbeines mit dem Hinterhauptbein starke vorspringende Prominenz; Hinterhauptbein stark abgeflacht	460 g	Kurz; stark ausgewölbt besonders nach unten
8. 1897 Schädel eines Sträflings aus Laufen	Stirn steil ansteigend, das ganze Schädeldach in die Höhe gezogen ohne ausgebildete Prominenz; Hinterhaupt senkrecht abfallend. Ossa occipitale rechtwinklig abgebogen. Protub. occip. exter. sehr stark ausgeprägt	770 g	Kurz; stark ausgehöhlt
9. 1580	Dolichocephalus. Stirn kurz und steil. Sut sagittalis springt kammartig über das ganze Schädeldach hervor; der Schädel sieht aus wie von beiden Seiten zusammengedrückt	510 g	Lang und schmal

Stellung und Dicke der Orbitawände	Richtung des Orbitalkanals	Form der äusseren Mündung des Opticuskanals	Dauer des Durchlaufes von 50 g Sand durch das Foramen opticum
Konisch; auf der inneren Orbitalwand mehrere pergamentartig verdünnte Knochenstellen	Schräg	Rund bis längs-oval	L. 31 Sek. R. 25 Sek.
Konisch; obere Wand zeigt eine pergamentartig dünne Knochenstelle, die übrigen Wände ziemlich dünn, besonders die untere	Eher sagittal als schräg	Eher rund als längs-oval	L. 29 Sek. R. 23 Sek.
Konisch; nasale Wand beiderseits fast senkrecht nach hinten verlaufend und zeigt sehr viele pergamentartig dünne Knochenstellen	Schräg	Beiderseits längs-oval	R. 36 Sek. L. 23 Sek.
Konisch; Wände auffallend dünn, nasale Wand läuft fast senkrecht nach hinten; an allen Wänden viele pergamentartig dünne Knochenstellen	Schräg	Auffallend gross; rundlich rechts eher als links	R. 28 Sek. L. 33 Sek.

Lebenslauf.

Geboren am 10. April 1882 zu Elchingen in Württemberg als Sohn des Brauereibesitzers Xaver Bullinger besuchte ich zuerst die dortige Volksschule, kam dann an das Gymnasium nach Ellwangen, später an das Gymnasium nach Rottweil, an dem ich im Sommer 1902 absolvierte. Im Wintersemester 1902/03 bezog ich die Universität zu Tübingen, im Sommer-Halbjahr 1903 diente ich beim 10. württ. Infanterie-Regiment Nr. 180 in Tübingen, studierte in Tübingen bis Ende des Wintersemesters 1904/05 und legte dort die ärztliche Vorprüfung ab. Im Sommersemester 1905 bezog ich die Universität zu Kiel, vom Wintersemester 1905/06 bis Ende Sommersemester 1907 studierte ich an der Universität in München und bestand daselbst im Herbst 1907 die ärztliche Prüfung.

Franz Bullinger.